重粒子射线癌症放疗的临床成绩

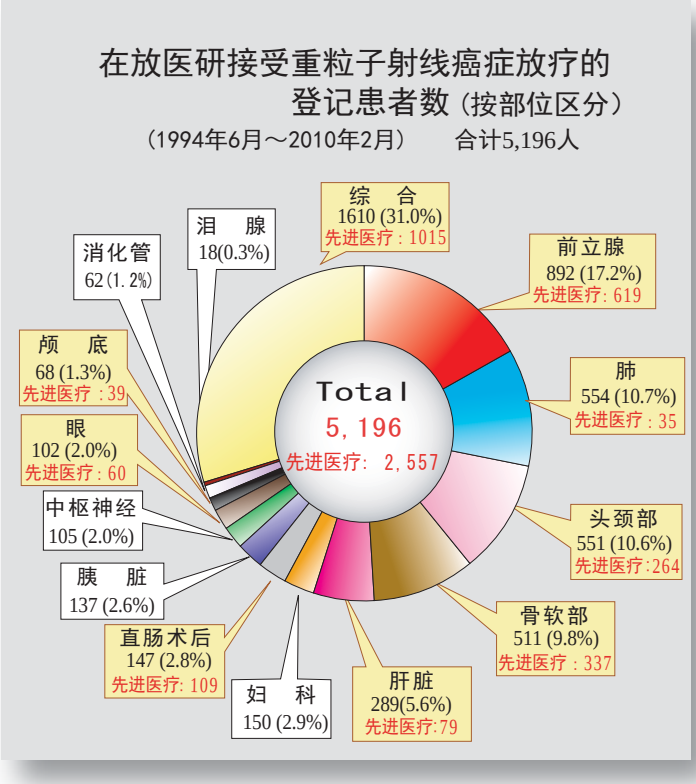

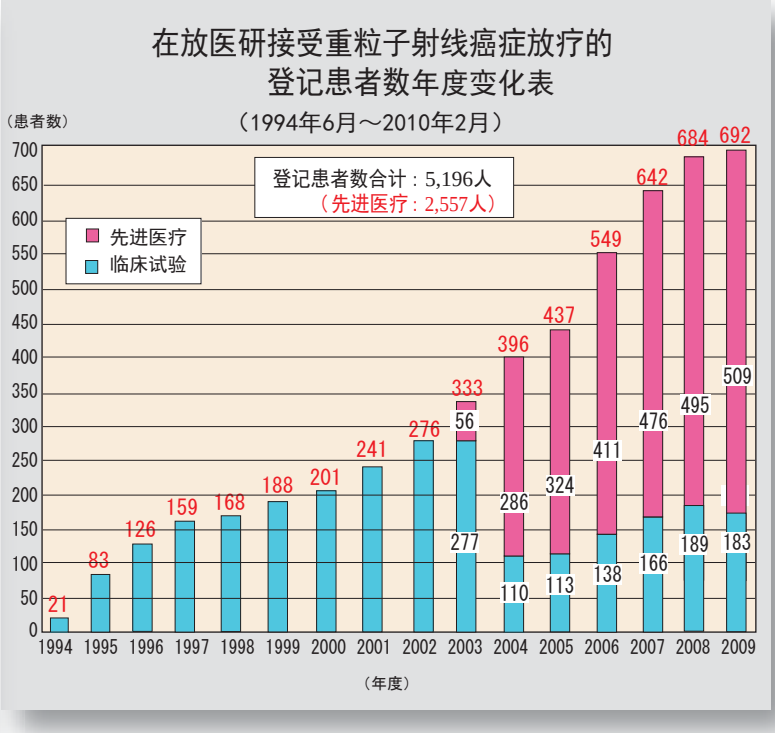

重粒子射线治疗病例

骶骨肉瘤（16次照射后，骨坏死部分发生钙化置换）

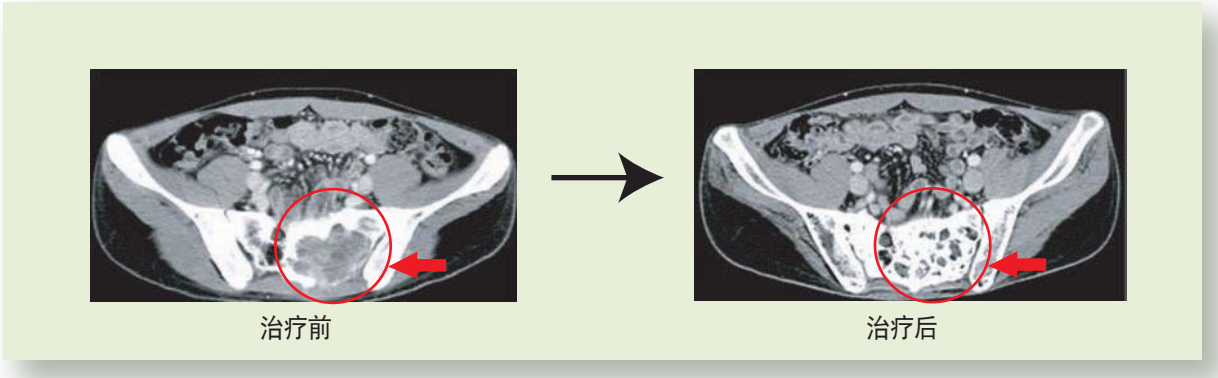

肺癌　（1次照射后）

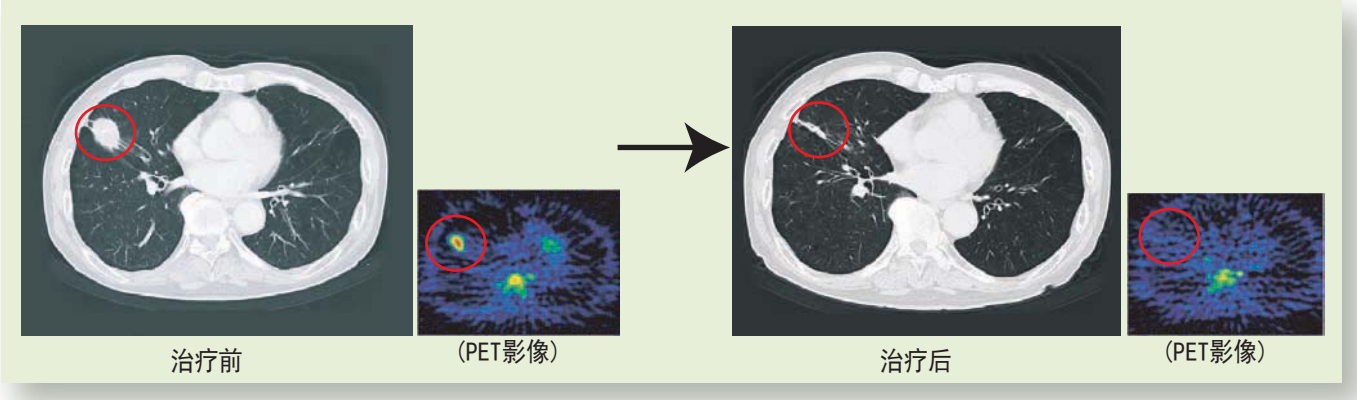

虽然在CT影像中，在照射后残留有癌症纤维化的痕迹，但是在PET影像中，阴影已经完全消失，由此可知，癌细胞已被消灭。

国内外的粒子射线治疗设施

世界范围内的粒子射线治疗设施

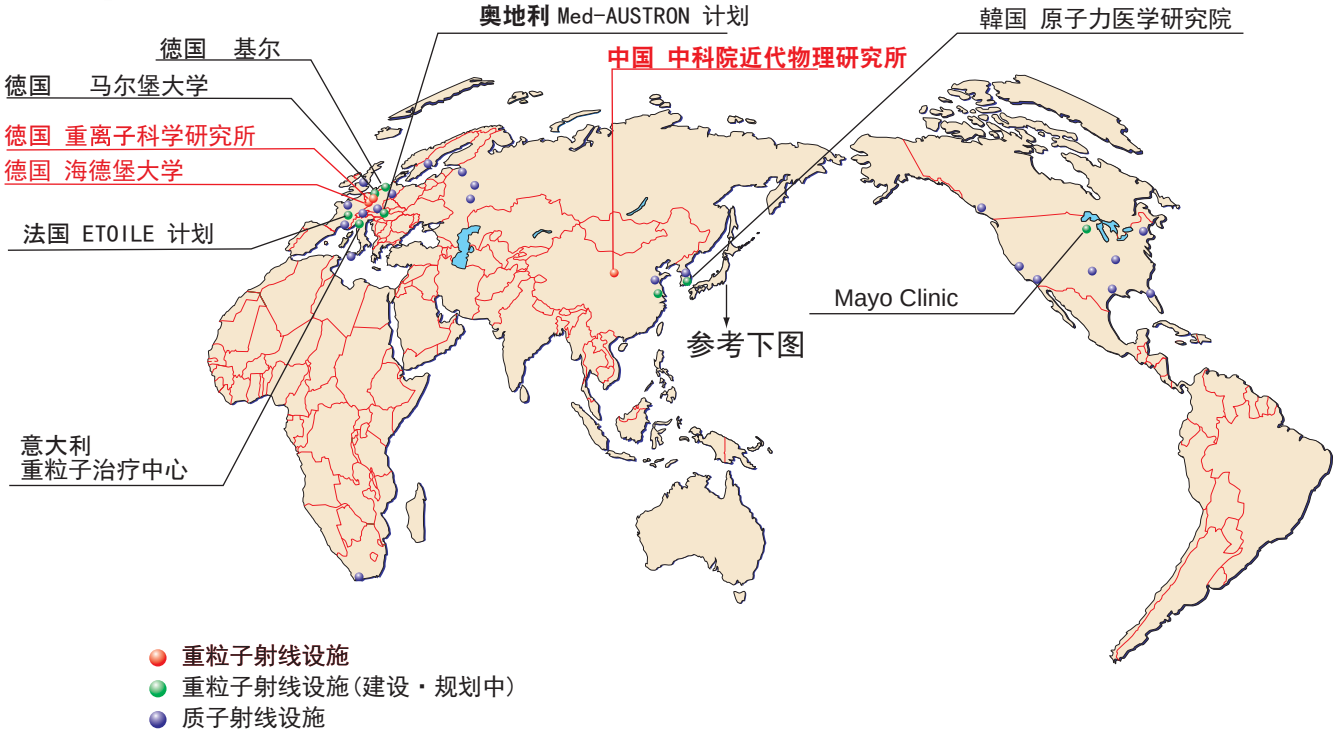

日本的粒子射线治疗设施

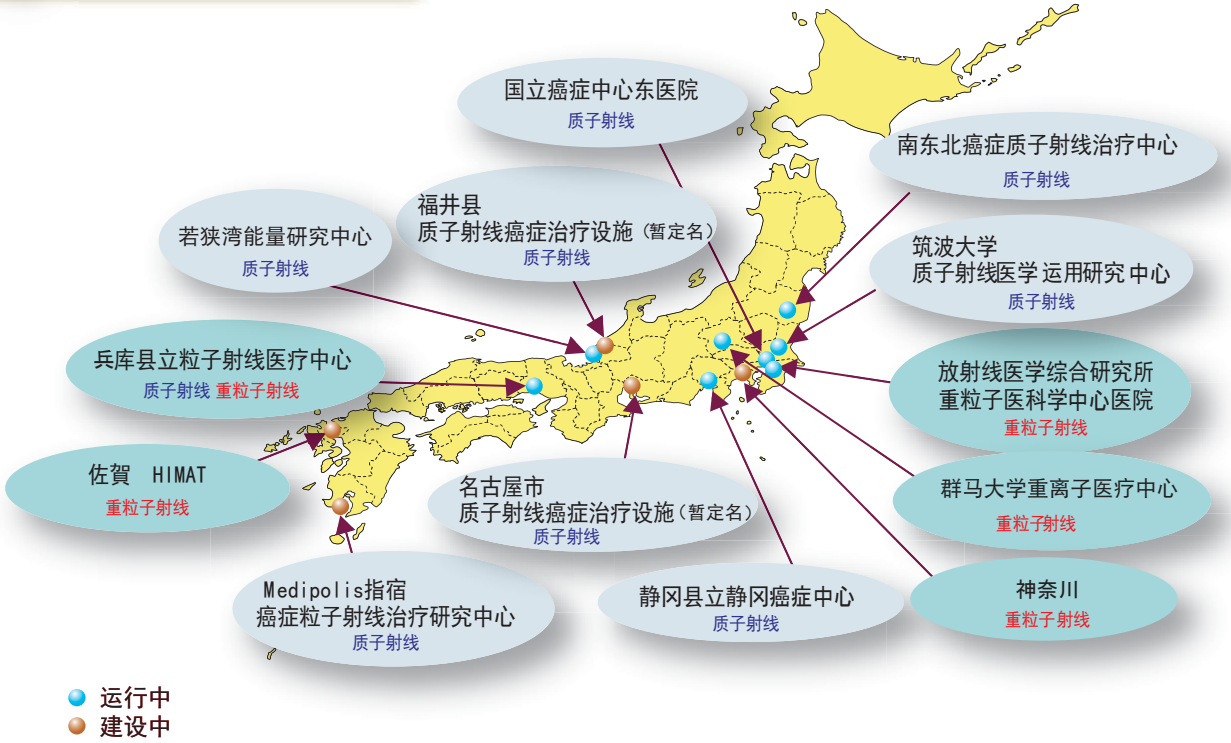

独立行政法人 放射线医学综合研究所

2010. 9. 5, 000